UFR SCIENCES ET TECHNIQUES
Diplôme Universitaire
Thérapeute du Sport

Année universitaire 2017-2018

Mémoire réflexif

PRISE EN CHARGE PLURIDISCIPLINAIRE D'UNE OSTEOCHONDRITE NON DISSEQUANTE BILATERALE DES GENOUX.

Dorian MEYRA

Sous la direction de :

- Référent D.U. : Thomas PAYEN (Ostéopathe D.O., co-responsable pédagogique).
- Avec l'aide de Bruno BEAUNE (Maître de Conférences) et Hasina RAVONY (professeur de Lettres, Histoire-Géographie).

Engagement de non-plagiat

Je, soussigné Dorian MEYRA déclare être pleinement conscient que le plagiat de documents ou d'une partie d'un document publiés sur toutes formes de support, y compris l'internet, constitue une violation des droits d'auteur ainsi qu'une fraude caractérisée. En conséquence, je m'engage à citer toutes les sources que j'ai utilisées pour écrire ce rapport ou mémoire.

Signature : D. MEYRA

Remerciements :

Je tiens remercier Thomas PAYEN, en sa qualité de référent pour ce mémoire, pour ses précieux conseils, et sa disponibilité, mais également pour l'élaboration de ce D.U., en association avec Antoine JARRY, qui s'efforcent d'œuvrer pour une prise en charge pluridisciplinaire des sportifs.

L'université du Mans, et plus particulièrement Abdel RAHMANI et Mickaël RIPAMONTI, pour l'universitarisation du diplôme de Thérapeute du Sport.

Bruno BEAUNE et Hasina RAVONY, pour leur aide dans l'élaboration de ce mémoire.

L'ensemble de l'équipe enseignante, et des intervenants, pour la transmission de leur savoir, et la qualité de leur connaissance.

L'ensemble des praticiens ayant collaboré dans la prise en charge de ce cas clinique.

Ma patiente, pour sa disponibilité et son dévouement.

Théo GENADINOS, pour m'avoir indiqué la création de ce D.U.

Je remercie également l'ensemble des personnes, ayant participé de près, ou de loin, à l'élaboration de ce mémoire.

Sommaire :

INTRODUCTION 6

A- PREMIERE PARTIE : MATERIEL et METHODE..... 7

A-1 Description de la pathologie : l'ostéochondrite.....7

A-2 Descriptif anatomique et biomécanique du genou 10

A-2.1 Ostéologie..... 11

A-2.2 Les moyens d'union 12

A-2.3 Notions biomécaniques..... 14

B- DEUXIEME PARTIE : CAS CLINIQUE..... 17

B-1 Les objectifs de la prise en charge et les hypothèses..... 17

B-1.1 Stratégie de prise en charge pluridisciplinaire..... 17

B-1.2 Moyens mis en œuvre et choix des acteurs..... 22

C- TROISIEME PARTIE : RESULTATS DE LA PRISE EN CHARGE..... 24

D- DISCUSSION : Mise en relation des résultats par rapport aux objectifs..... 27

CONCLUSION..... 30

BIBLIOGRAPHIE / SITOGRAPHIE 31

ANNEXES 32

- **INTRODUCTION :**

Ce mémoire va traiter un cas clinique, pris en charge de manière pluridisciplinaire.

Il s'agit d'une patiente présentant une ostéochondrite du condyle fémoral externe, bilatérale, et non disséquante, qui a entrainé dans un premier temps une adaptation de la pratique sportive, puis une arrêt complet, la patiente étant passée de la course à pieds régulière, à la randonnée, devenue impossible par la présence de phases algiques vives.

Cette pathologie peu commune, aux éthiologies multi-factorielles, ne bénéficie pas d'une thérapeutique soumise à un consensus préétabli, mais des signes radio-cliniques orientent toutefois vers une prise en charge chirurgicale pour éviter une dégradation intra articulaire sévère.

Dans ce mémoire, l'aspect non disséquant de la lésion permet de ne pas s'orienter de manière obligatoire vers une intervention chirurgicale, et une prise en charge pluridisciplinaire à toute sa place, afin d'effectuer un travail thérapeutique dans une direction commune, et de mutualiser les connaissances propres à chaque praticien intervenant auprès de cette patiente, présentant une pathologie peu commune chez l'adulte.

Lors de ma première consultation avec la patiente, orientée par le Docteur X. R., docteur en médecine physique et de réadaptation, m'indiquant la pathologie, et me demandant ma piste de prise en charge, il a été important, après recueil de l'anamnèse et descriptif du contexte clinique d'établir les attentes et les objectifs de la patiente.

Celle-ci souhaite pouvoir réaliser des randonnées sans présenter de douleurs l'obligeant à l'arrêt, et ne souhaite plus aucune douleur dans la vie quotidienne.

L'ostéochondrite non disséquante étant décrite dans la littérature comme une pathologie d'évolution spontanément favorable en trois ans environ, le but est de diminuer au maximum ce délai, sachant que l'engagement de la patiente pour consulter les praticiens indiqués dans sa prise en charge pluridisciplinaire, et pour respecter les conseils prodigués est total, nous nous sommes mis d'accord sur un délai approximatif de trois mois.

La problématique de ce mémoire est de savoir si une prise en charge pluridisciplinaire de la patiente va permettre d'accélérer l'amélioration des gonalgies associées à son ostéochondrite non disséquante.

A- PREMIERE PARTIE : MATERIEL ET METHODE :

- **A-1 Description de la pathologie : l'ostéochondrite**

L'ostéochondrite ou ostéochondrose correspond, selon l'EMC (Encyclopédie Médico-Chirurgicale) à une atteinte primitive de l'os sous chondral et du cartilage articulaire épiphysaire. Elle se caractérise par une nécrose épiphysaire localisée et une fracture sous chondrale. L'évolution peut se faire vers une séparation progressive d'une zone ostéochondrale par rapport aux tissus ostéocartilagineux, on parle alors d'ostéochondrite disséquante. Le risque est alors la libération d'un séquestre ostéo-cartilagineux dans l'articulation, avec constitution d'une lacune sur les facettes articulaires, engendrant un fort potentiel arthrogène.

Aucune cause n'est aujourd'hui établie, elle est considérée comme idiopathique, même si des théories sont avancées sur des microtraumatismes répétés, ou un déficit d'apport vasculaire, pouvant expliquer le phénomène de nécrose, selon Carlson et al. (1991), et Walsh et Dorgan (1988).

Toutefois, l'hérédité avec un terrain constitutionnel fragile doit également être considérée, selon Woods et Harris (1995). En résumé, il faut considérer que l'étiologie reste multifactorielle, et les causes métaboliques ne doivent pas être écartées.

La symptomatologie révélatrice est toujours la douleur, d'horaire mécanique, reproduite lors de la palpation directe, ou la mise en compression articulaire. Le diagnostic clinique se fait par élimination, et doit être confirmé dans un premier temps à l'aide d'une radiographie centrée sur la région douloureuse, qui permet de visualiser le fragment, ensuite une classification radiologique est établie par Bedouelle (1988), ventilée en 4 stades.

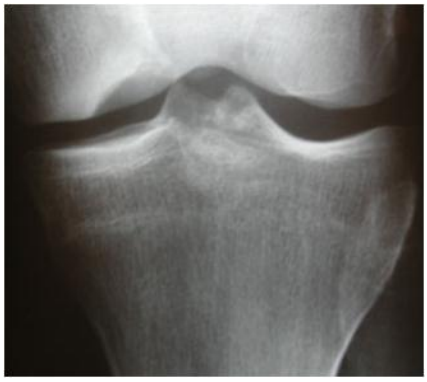

Ostéochondrite fémorale interne radio. de face

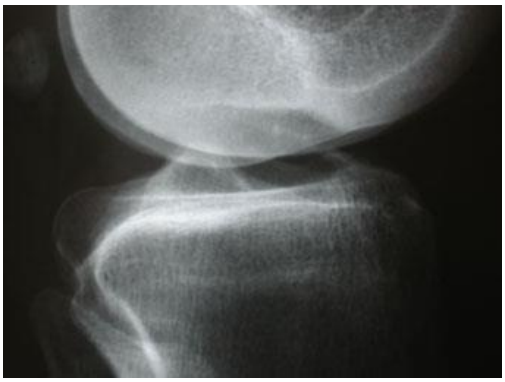

Ostéochondrite fémorale interne radio. de profil

Images tirées du site nordgenou.com

L'imagerie par résonnance magnétique (I.R.M.) permet d'apporter diverses précisions quant à la lésion, notamment sur la localisation, le contour cartilagineux et l'étendue lésionnelle, et elle peut parfois être un atout majeur dans le diagnostic initial, surtout dans les petites lésions qui peuvent passer inaperçu en radiographie standard. L'ostéochondrite se traduit en IRM. par un hyposignal T1 pour la nécrose et un hypersignal T2 pour la souffrance des tissus osseux. Son rôle est également essentiel pour évaluer la probabilité de détachement du fragment osseux intra articulaire, son utilisation doit cependant se faire avec parcimonie et tend à suivre l'arbre décisionnel suivant :

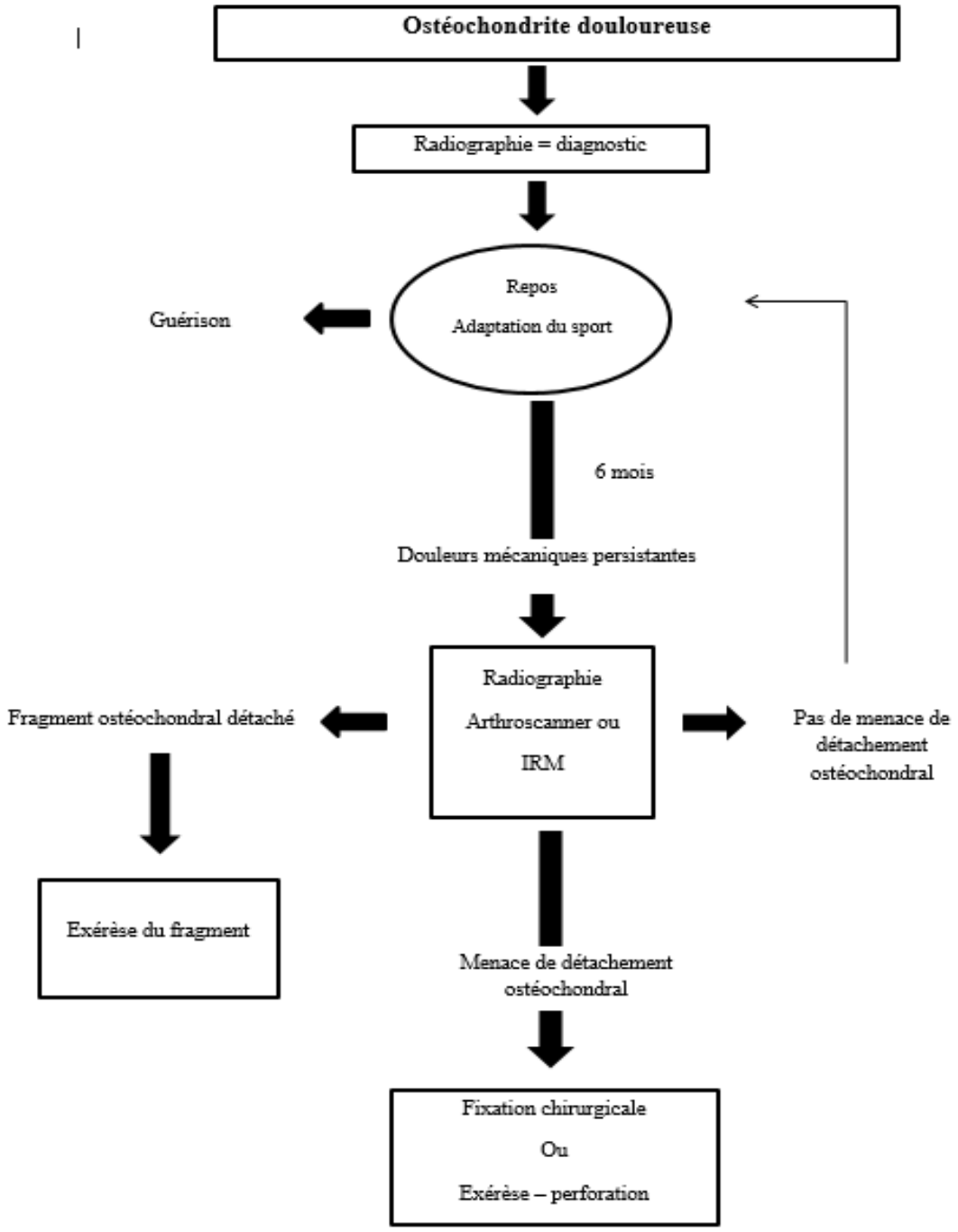

Aspect IRM d'une ostéochondrite du condyle fémoral interne

Image tirée du site nordgenou.com

L'ostéochondrite du genou concerne majoritairement le condyle fémoral interne, sans que ce soit exclusif, et sa prise en charge dépend du stade d'évolution, définie comme suit :

- Stade 1, lacunaire avec une image claire par diminution de la densité osseuse, contours épais
- Stade 2, séquestre enclos image nodulaire dense entourée d'une bande claire
- Stade 3, image en « grelot », aspect dense du séquestre qui est décalé par rapport à la surface osseuse
- Stade 4, libération du séquestre formant un corps étranger intra articulaire, laissant une dépression aux bords opaques.

Schéma des 4 stades de l'ostéochondrite de genou

Image tirée du site chirurgien-orthopediste-lyon.fr

La prise en charge dépend également du comparatif entre l'âge réel et l'âge osseux, pour évaluer le potentiel de cicatrisation.

Le traitement médical consiste à limiter les contraintes mécaniques, pour favoriser une cicatrisation spontanée et une disparition de la douleur.

Le traitement chirurgical comprend plusieurs techniques, pour la plupart réalisées sous arthroscopie :

- L'ablation du fragment osseux qui laisse une lacune, et qui sera génératrice d'une arthrose précoce.
- Les perforations multiples réalisées dans la lacune et la région périphérique, qui traversent le cartilage et l'os sous chondral, ont pour but d'obtenir une vascularisation via l'os sous chondral pour permettre une cicatrisation.
- La fixation du fragment osseux, des échecs sont fréquents en cas de défaut de cicatrisation engendrant une nécrose.
- La greffe de cartilage en mosaïque après prélèvement de fragments sur une zone articulaire peu sollicitée, cette technique récente donne peu de résultats positifs, et la convalescence est longue.

Il faut noter toutefois que la recherche expérimente des greffes de chondrocytes.

- **A-2 Descriptif anatomique et biomécanique du genou :**

Le genou est décrit, selon Michel Dufour, dans le tome 1 d'Anatomie de l'appareil locomoteur, aux éditions Masson (2003), comme étant composé de 2 articulations au sein d'une même poche articulaire, la fémoro-patellaire et la fémoro-tibiale. Elles sont indissociables anatomiquement et fonctionnellement.

L'articulation tibio-fibulaire ne fait pas parti de l'articulation du genou, même si elle partage certains éléments communs avec le genou, comme le tendon du biceps ou le ligament collatéral fibulaire, son dysfonctionnement retentit sur la cheville et non sur le genou.

- **A-2.1 Ostéologie :**

Les éléments qui composent le genou sont :

- Le fémur, qui présente une double surface articulaire :
- ❖ La surface patellaire, ou trochlée, située à la face antérieure de l'extrémité inférieure du fémur, et qui répond à la face postérieure de la patella, c'est une articulation de type ginglyme, qui forme une poulie transversale qui regarde en avant, avec une gorge sagittale et deux joues.
- ❖ Les condyles fémoraux, au nombre de deux, présentent chacun une face articulaire, située sur la face inféro-postérieure des condyles fémoraux, elles répondent aux ménisques et au condyle tibial correspondant, c'est une articulation de type bicondylaire, qui regarde en bas et en arrière, le condyle médial est oblique en avant et en dehors, il est plus étroit et plus long que le condyle latéral, qui est sagittal plus large et moins long.
- Le tibia, qui présente une double surface articulaire, sur les parties médiale et latérale supérieure du plateau tibial, elles répondent aux condyles fémoraux correspondants et aux ménisques en périphérie. C'est une articulation bicondylaire, qui regarde en haut, de forme ovalaire, la partie médiale est oblique en avant et en dehors, concave en tous sens, plus étroite et plus longue que la partie latérale, qui est sagittale, convexe sagittalement, et plane à tendance concave transversalement.
- La patella, qui présente sa surface articulaire sur sa face postérieure, elle répond à la surface patellaire du fémur, c'est une articulation de type ginglyme, de forme quadrangulaire, concave verticalement, qui présente deux joues, séparées par une crête verticale, la joue latérale est légèrement concave en dedans et en dehors, elle est plus large que la joue médiale qui est légèrement convexe en dedans et en dehors.
- Les ménisques, au nombre de deux, ils sont en forme de croissants, et de nature fibro-cartilagineuse, ils sont disposés sur les bords périphériques des condyles tibiaux et fixés par des freins à chaque extrémité, leur coupe est triangulaire, et sont légèrement déformables en mouvement. Leur forme correspond directement à celle des surfaces osseuses sur lesquels ils sont fixés :
- ❖ Au tibia, ils sont fixés par les freins des cornes postérieures des ménisques
- ❖ A la patella, par les ligaments ménisco-patellaires
- ❖ Au fémur par le ligament ménisco-fémoral

- Entre eux par le ligament jugal
- A la capsule, par leur face périphérique
- Aux muscles poplités et biceps pour le ménisque latéral et au semimenbraneux pour le médial.

- **A-2.2 Les moyens d'union :**

On retrouve ensuite six moyens d'union qui sont :

- La capsule, qui s'insère en périphérie : du cartilage du fémur, de la patella en laissant libre l'apex, du tibia, et sur les ménisques, où elle est adhérente à leur périphérie.

Ses caractéristiques sont importantes, la capsule est indépendante de l'articulation tibio-fibulaire supérieure, elle est lâche sagittalement et tendue sur les côtés, présente un important cul de sac sous quadricipital sur lequel des fibres musculaires s'insèrent, elle présente latéralement un repli supraméniscal (la rampe capsulaire) et est renforcée dans sa partie postérieure, en regard des condyles fémoraux, pour former les coques condyliennes, qui sont renforcées par les fibres tendineuses des gastrocnémiens. Entre les deux coques passe le ligament croisé postérieur.

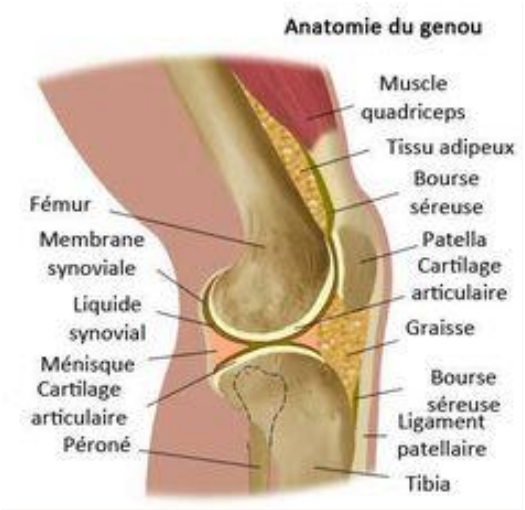

Schéma tiré du site chirurgiedusport.com

- La synoviale est une membrane qui tapisse la face profonde de la capsule, en ayant les même caractéristiques, en ajoutant la tente des croisés, qui forme un repli engainant les ligaments croisés.
- Les ligaments, le genou est une articulation très sollicitée, non congruente, son réseau ligamentaire est donc très puissant.

❖ Le ligament collatéral médial, il part de la partie postéro-inférieure de l'épicondyle fémoral interne et se termine sur la face médiale du quart supérieur du tibia, en arrière de la patte d'oie.

❖ Le ligament collatéral latéral part de la partie postéro inférieure de l'épicondyle fémoral latéral et se termine sur la tête de la fibula, sur le versant postéro-latéral, dans la concavité du biceps.

Ces ligaments constituent le système collatéral.

- On retrouve ensuite le pivot central, situé au centre de l'articulation mais reste extra articulaire grâce au repli synovial, il est composé de :

❖ Le ligament croisé antérieur, qui part de l'aire inter condylienne tibiale antérieure, vers la partie postéro-supérieure de la face médiale du condyle fémoral latéral, il est mal vascularisé et est torsadé en deux fascicules.

❖ Le ligament croisé postérieur, part de l'aire inter condylienne tibiale postérieure, vers la partie antéro-supérieure de la face latérale du condyle fémoral médial, il est également torsadé en deux faisceaux, mais est bien vascularisé.

Le système sagittal est lui constitué de :

❖ Le ligament patellaire, qui forme la partie profonde du tendon patellaire, part de l'apex de la patella et se termine sur la tubérosité tibiale antérieure.

❖ Le ligament poplité oblique, qui part du bord externe du tendon du semi membraneux, et se termine sur la coque condylienne latérale.

❖ Le ligament poplité arqué, part de l'apex fibulaire et se termine sur la coque condylienne et sur le tibia, en dedans du sillon poplité.

On retrouve également les rétinaculums patellaires médial et latéral, qui partent de la partie postérieure de l'épicondyle fémoral, et se terminent sur le bord homolatéral de la patella, le rétinaculum latéral est moins large et épais que le médial.

- Les ligaments à distance, il s'agit essentiellement du tractus ilio-tibial, qui est indispensable à la stabilité de l'appui unipodal.
- En fin, on retrouve les éléments stabilisateurs, à savoir :

❖ Le poplité
❖ Le semimembraneux
❖ Les ailerons patellaires
❖ La patte d'oie
❖ Le hauban latéral du TFL.

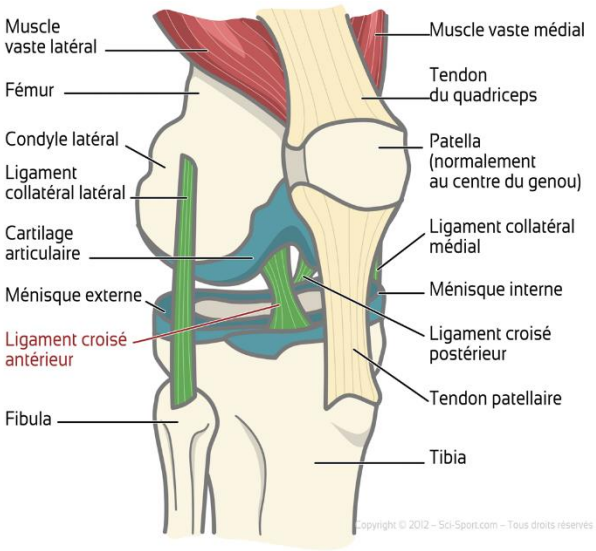

Schéma tiré du site sci-sport.com

- **A-2.3 Notions biomécaniques :**

Sur le plan biomécanique, le genou est une articulation portante, intermédiaire du membre inférieur, qui présente deux systèmes articulaires, dans la même capsule articulaire (bi condylienne fémoro-tibiale, et trochléenne fémoro-patellaire).

Le genou est soumis à de fortes contraintes mécaniques et doit impérativement assurer une grande stabilité, et une flexion importante pour permettre la course.

Il permet deux degrés de liberté, la flexion / extension, et également une rotation automatique en flexion.

La flexion passive est de 150° et entre 120° et 140° en actif.

L'extension est essentiellement passive, entre 0° et 5°, elle peut être majorée sur un recurvatum ou sur un terrain d'hyperlaxité.

La rotation axiale interne ou externe, n'est possible qu'en passif, et impossible en extension, elle est de 5° à 10° en rotation interne comme en externe.

Dans le plan frontal les mouvements de valgus / varus (adduction / abduction) sont de faible amplitude, impossibles en extension.

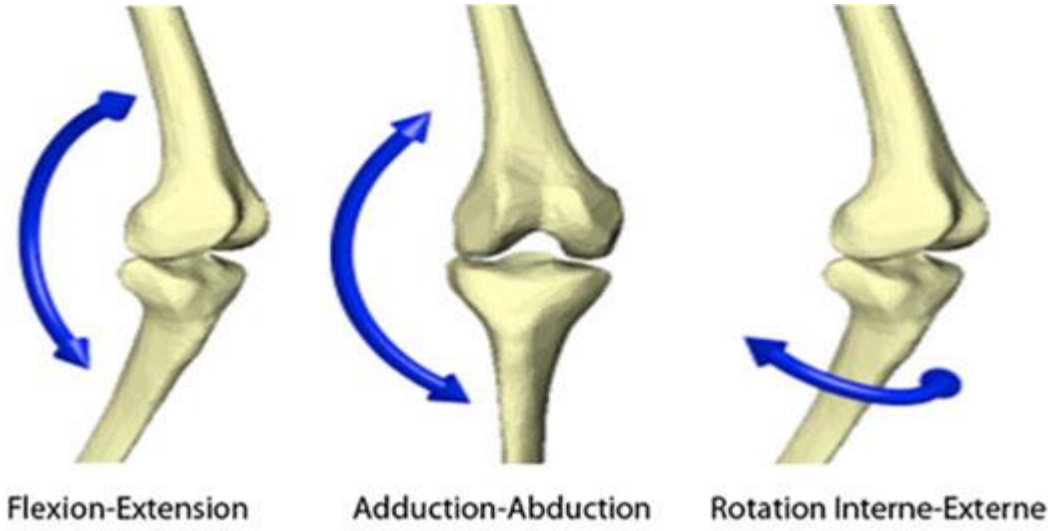

Schéma tiré du site genou.com

On retrouve également un glissement antéro-postérieur, qui doit rester inférieur à 3 mm, en dynamique il s'agit plutôt d'un mouvement de roulement-glissement.

Lors de la marche, l'analyse quantifiée de la marche permet de donner les angles moyens utiles, Armand et al. (2015), Rev Med Suisse Analyse quantifiée de la marche : mode d'emploi, volume 11, pages 1916 / 1920 :

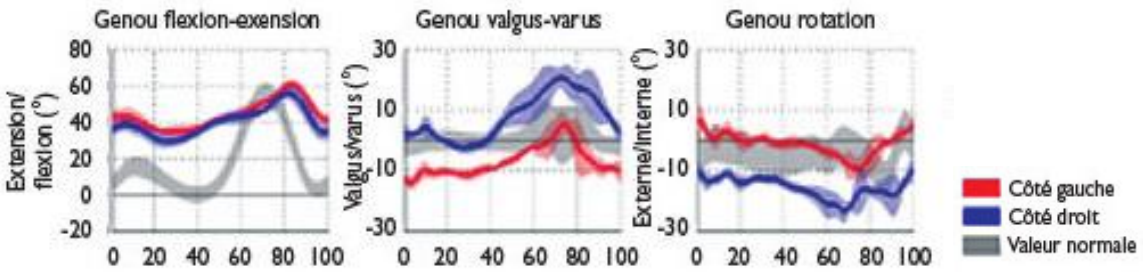

- Amplitude en flexion / extension, environ 60°
- Amplitude en valgus / varus, environ 18°
- Amplitude de rotation interne / externe, environ 20°

Ces valeurs de référence vont permettre d'analyser précisément le comportement dynamique du genou de la patiente, et d'avoir un résultat objectif de l'efficacité de la prise en charge.

B- DEUXIEME PARTIE : CAS CLINIQUE :

- **B-1 Les objectifs de la prise en charge et les hypothèses** :

Lors de l'interrogatoire, l'objectif établi avec la patiente est de lui permettre de reprendre la marche en randonnée sans apparition de gonalgies aigues obligeant à l'arrêt de la pratique de manière immédiate, et de supprimer les douleurs de la vie courante.

Pour cela, plusieurs hypothèses thérapeutiques ont été avancées :

- Amélioration de la stabilité dynamique, par la modification du type de chaussage et la mise en place d'orthèses plantaires.
- Favoriser la décompression compartimentaire externe, par l'action conjointe de la kinésithérapie, l'ostéopathie et la podologie.
- La réalisation de viscosupplémentation, pour diminuer les frottements intra-articulaires, après avis du chirurgien orthopédique.

- **B-1.1 Stratégie de prise en charge pluridisciplinaire :**

Comme indiqué précédemment, la patiente m'a été adressée par le Docteur X.R., médecin en médecine physique et de réadaptation, habitué à la prise en charge des sportifs.

Lorsqu'il m'adresse la patiente, sa prescription est accompagnée d'un email, dans lequel il me fait part de son diagnostic radio-clinique, de la conduite à tenir, et il me demande d'effectuer un bilan avec émission d'un avis concernant la prise en charge :

Extrait du courriel du Dr. X.R. :

[…] cette patiente qui m'a consulté pour des gonalgies, présente à l'IRM un aspect d'ostéochondrite non disséquante au niveau du condyle externe lui contrindiquant la pratique des sports avec impact, merci d'effectuer une analyse podologique et de me faire part de ton avis concernant la prise en charge […]

Mon bilan s'est articulé dans un premier temps autour de l'interrogatoire, et du recueil de l'anamnèse. Il s'agit d'une patiente de 40 ans, présentant une corpulence considérée dans les normes, avec une musculature satisfaisante (I.M.C. de 24,1 $kg.m^{-2}$), en arrêt sportif complet depuis plus de 4 mois le jour de sa consultation, qui est directrice de groupe scolaire, avec des contraintes de chaussage, et montant régulièrement des escaliers.

Il faut noter dans ses antécédents de multiples entorses de chevilles, associées à la pratique du judo intensive durant l'adolescence. Par la suite elle a pratiqué la course à pieds sur bitume, et a participé à des semi-marathons, mais a dû arrêter la course il y a 3 ans pour des gonalgies à gauche présentes uniquement au sport. Elle a donc adopté la marche en randonnée, qui ne générait pas de douleurs, mais depuis l'été 2017, de vives phases algiques l'ont poussées à arrêter, et ces douleurs se font désormais ressentir dans la vie quotidienne, elle a donc décidé de consulter à ce moment-là. Elle ne souhaite pas reprendre la course à pieds, mais les randonnées, et ne plus avoir de douleurs au quotidien.

Les gonalgies sont d'horaire mécanique, concernant le compartiment externe, et bilatérales.

Elle a déjà consulté son ostéopathe qui a préféré ne pas réaliser d'action sur son genou, ne sachant pas l'origine des gonalgies, il a tout de même effectué un travail de libération de la ceinture pelvienne, en redonnant au bassin une liberté de mouvement, sans amélioration des gonalgies.

Suite à cela, la patiente a donc consulté le Docteur X.R., qui a prescrit dans un premier temps une radiographie bilatérale des genoux, qui permet de visualiser une probable image d'ostéochondrite du compartiment externe des deux genoux, en zone portante, il décide alors de préciser le diagnostic en IRM., qui révèle, de manière bilatérale, une lésion évocatrice d'une ostéochondrite fémorale externe, sur le tiers postérieur, en zone portante, associée à une ulcération du cartilage du genou droit, aucun séquestre n'est visualisé, et aucune autre atteinte n'est retrouvée. Le radiologue soumet également l'idée d'effectuer un arthroscanner du genou droit pour évaluer l'atteinte cartilagineuse, et de prendre l'avis d'un rhumatologue.

Le Docteur X.R. a par la suite réalisé des examens biologiques qui ont exclu un éventuel rhumatisme inflammatoire et m'a adressé la patiente à ce moment-là.

J'ai poursuivi ma consultation par un examen palpatoire, qui met en évidence des douleurs bilatérales du système surro-achilléo-plantaire. Bilatéralement, l'insertion distale des muscles

de la patte d'oie est douloureuse, ainsi que le tenseur du fascia lata gauche également, les autres régions étant indolores.

Les mobilisations en décharge sont physiologiques, sans restriction ni hyperlaxité, le signe du rabot est positif bilatéralement, les signes de Smiley et d'Appley sont négatifs.

Il faut toutefois noter un genu valgum en décharge.

L'analyse posturale en charge, permet dans un premier temps, par le biais du test de posturodynamique de ne révéler aucune dysfonction proprioceptive, il s'agit d'un test reproductible et validé dans les études de Lemaire J. et al., *Fidélité, sensibilité et validation clinique de tests posturaux dans Pied équilibre et traitements posturaux*. Paris, Masson (2002) 117-122.et Dubuis C, Millien B. *Degré de concordance dans l'estimation par deux podologues des tests posturodynamiques et morphostatiques*. Dans Pied, équilibre et traitements posturaux. Paris, Masson (2002) 123-127.

Ensuite, le positionnement de la patiente est analysé par le biais du test Flash, et la verticale de Barré, dont leur représentativité de la posture est décrite dans la thèse du Docteur Sabine GILLOT, en 2010, La place de la posture dans le diagnostic et les décisions thérapeutiques.

A ce moment-là, je retrouve un abaissement vers la droite des ceintures pelvienne et scapulaire, une hyperlordose lombaire, et une antéposition de l'hémi-corps droit, ce qui va engendrer des contraintes par torsion des membres inférieurs, le genu valgum est confirmé en statique.

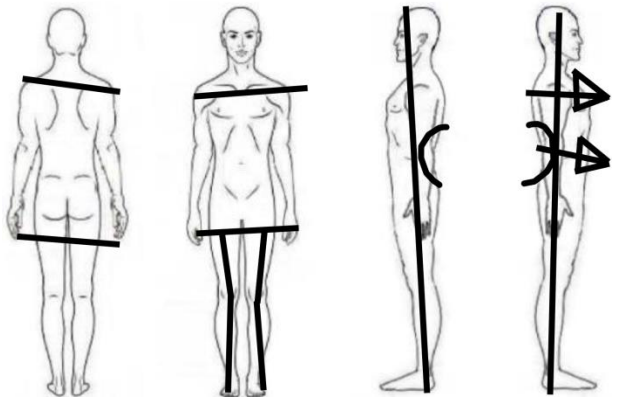

L'analyse des pressions sur podomètre électronique (plateforme de pression à capteurs résistifs calibrés, WINPOD de Médicapteurs) permet de visualiser une pronation du médio pied, sans désaxation du calcanéum, le Foot Posture Index (F.P.I.) est évalué à +5, *Development and validation of a novel rating system for scoring standing foot posture: The Foot Posture Index, par Anthony C. Redmond et al. en 2005*.

La surface portante est diminuée, avec un défaut d'appui de la bande externe, 87cm² à gauche et 92cm² à droite, la projection du centre des pressions est en position antérieure, avec une répartition antéro-postérieure de 50/50%.

Lors de la flexion unipodale des genoux, je note une instabilité valgisante à droite et varisante à gauche, allant dans le sens de l'antépulsion droite déjà notée.

L'analyse de la trame du stabilogramme montre une étendue latéro-latérale à 6,9mm, la vitesse moyenne est de 1,7mm/s, et l'étendue antéro-postérieure est de 15,4mm, la vitesse de 1,7mm/s également. Ces éléments seront importants pour objectiver l'efficacité éventuelle des prises en charge.

Sur le plan dynamique, je note une démarche pronatrice, majorée à gauche, avec un indice Latéro / Médial (indice L/M) de 1,1 à gauche contre 1,2 à droite, associé à un valgus calcanéen unilatéral à gauche, *E. Toullec (2005) : Evaluation par baropodométrie dynamique de la force latéro-médiale dans le pied plat valgus sévère avant et après chirurgie, RCO , 91 : 3S129.*

La phase plantigrade est également instable, bilatéralement, toutefois la phase de propulsion active assure une bonne stabilité en phase digitigrade.

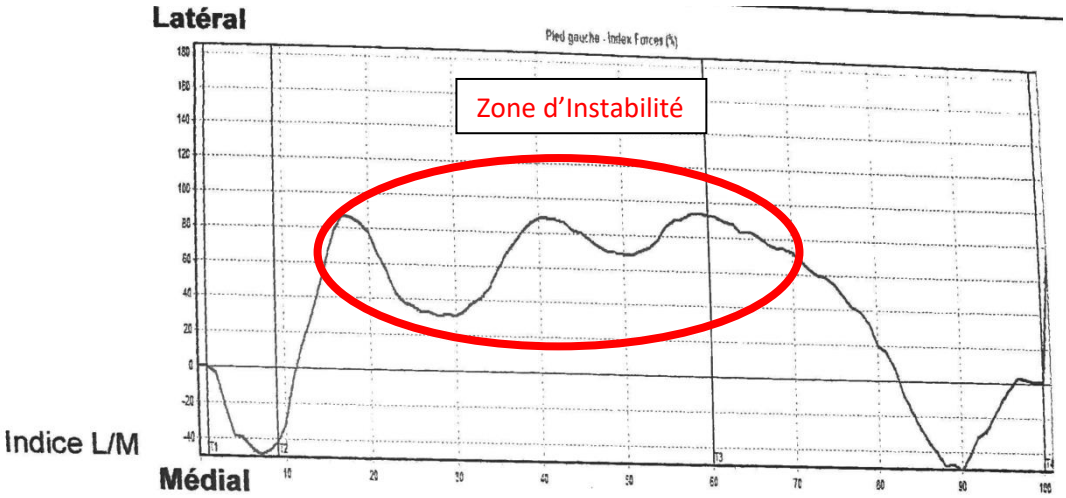

Analyse Médio-Latérale Pied Gauche

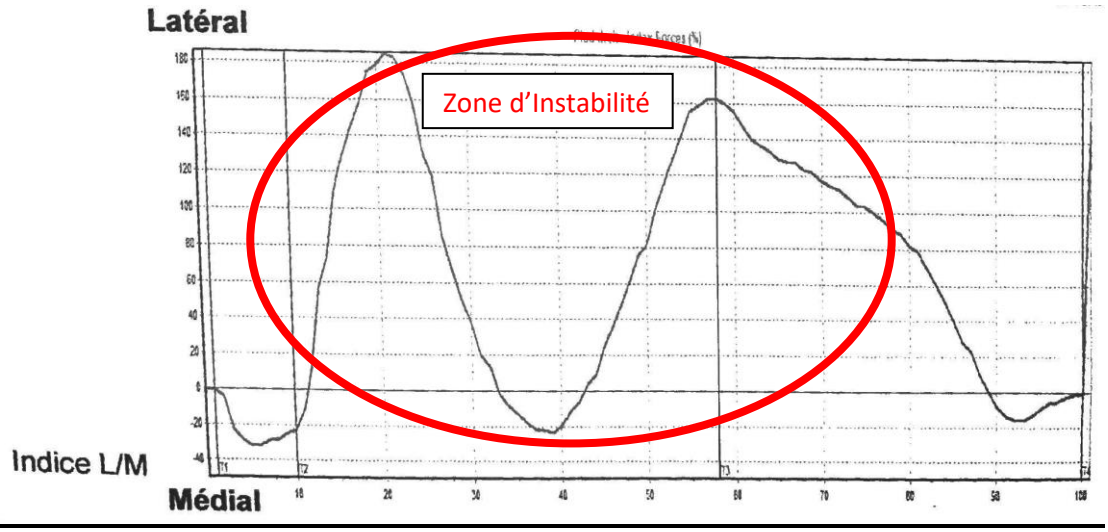

Analyse Médio-Latérale Pied Droit

La surface portante s'améliore en dynamique, mais le report d'appui reste antérieur.

La dynamique est ensuite complétée par une analyse vidéo et le système Bioval (composé de 3 accéléromètres, traduisant les mouvements dans les 3 plans de l'espace), pour quantifier les déviations et amplitudes articulaires des genoux.

La vidéo mesure un valgus calcanéo-tibial dynamique unilatéral à gauche de 8°, accentuant de ce fait le genu valgum, mesuré en dynamique à 12° à droite, et 9° à gauche :

Quant à l'analyse Bioval de la marche quadricapteurs, on retrouve les valeurs suivantes :

Résultats						
	Flexion / Extension		Rotations		Bâillements	
	Gauche	Droite	Gauche	Droite	Gauche	Droite
Pieds nus	57°	57°	33°	28°	25°	18°

Mise en évidence d'un terrain d'instabilité des genoux, sur les mouvements de valgus / varus et adduction / abduction, majoré à gauche, probablement par l'action ascendante du valgus calcanéen dynamique.

Il faut garder à l'esprit que toutes ces mesures angulaires sont à considérer avec une marge d'erreur, que je ne saurai quantifier, mais permettent d'évaluer les éléments potentiellement pathologiques, et de quantifier leur évolution.

- **B-1.2 Moyens mis en œuvre et choix des acteurs :**

A l'issue de ce bilan, et suite à une discussion avec la patiente, j'ai indiqué mon avis et une stratégie de prise en charge au Docteur X.R., nous avons ainsi conjointement établis une chronologie à suivre :

- Mise en place d'orthèses plantaires, dans une optique d'amélioration de la stabilité dynamique, et d'apporter une décompression du compartiment externe des genoux en luttant contre la pronation.
- Consultation concomitante auprès d'un chirurgien orthopédique, pour exclure la nécessité de réaliser une intervention chirurgicale, et évaluer le bénéfice de la réalisation de viscusupplémentation.
- Suite à l'avis et accord du chirurgien orthopédique, réalisation de séances de kinésithérapie, pour favoriser la décompression du compartiment fémoro-tibial externe, en renforçant le vaste interne essentiellement, tout en combinant un travail musculaire isométrique en chaîne fermée (presse, renforcement musculaire en charge type squat, chaise) et une rééducation neuro-musculaire (travail proprioceptif, et électrostimulation).

- Consultation en ostéopathie, au bout d'un mois de port d'orthèses, pour effectuer un nouveau bilan, et permettre une ré-harmonisation du schéma mécanique global de la patiente.

J'ai également demandé à la patiente de diminuer la hauteur des talons, et d'augmenter la largeur de l'assise talonnière de ceux-ci afin de limiter les phénomènes d'instabilité. Après discussion, un compromis a été trouvé pour respecter une tenue vestimentaire en adéquation avec sa profession.

La communication entre les divers acteurs paramédicaux s'est faite par la transmission du bilan podologique en version papier à la patiente, et des brèves discussions téléphoniques pour apporter une prise en charge cohérente à la patiente, et s'assurer que les différents acteurs travaillent dans la même stratégie thérapeutique, tout en étant attentif à chaque élément relevé par un praticien.

La communication avec les deux médecins s'est faite essentiellement par email, pour plus de praticité.

- **C- TROISIEME PARTIE : RESULTATS DE LA PRISE EN CHARGE :**

Un contrôle clinique podologique a été fixé trois mois après le début du port des orthèses plantaires, nous sommes aujourd'hui à quatre mois de port d'orthèses, pour plus de clarté, voici un récapitulatif chronologique de la prise en charge effectuée, **schéma agrandi en annexe page 38** :

- Orientation par le Dr. X.R. pour un bilan podologique dans le cadre d'ostéochondrites.
- Mise en place des orthèses plantaire, je considère cette étape comme **J 0.**
- **J+14**, consultation auprès du chirurgien orthopédique.
- **J+29,** nouvelle prise en charge en ostéopathie.
- **J+64,** début de la prise en charge en kinésithérapie.
- **J+86,** contrôle clinique en podologie.

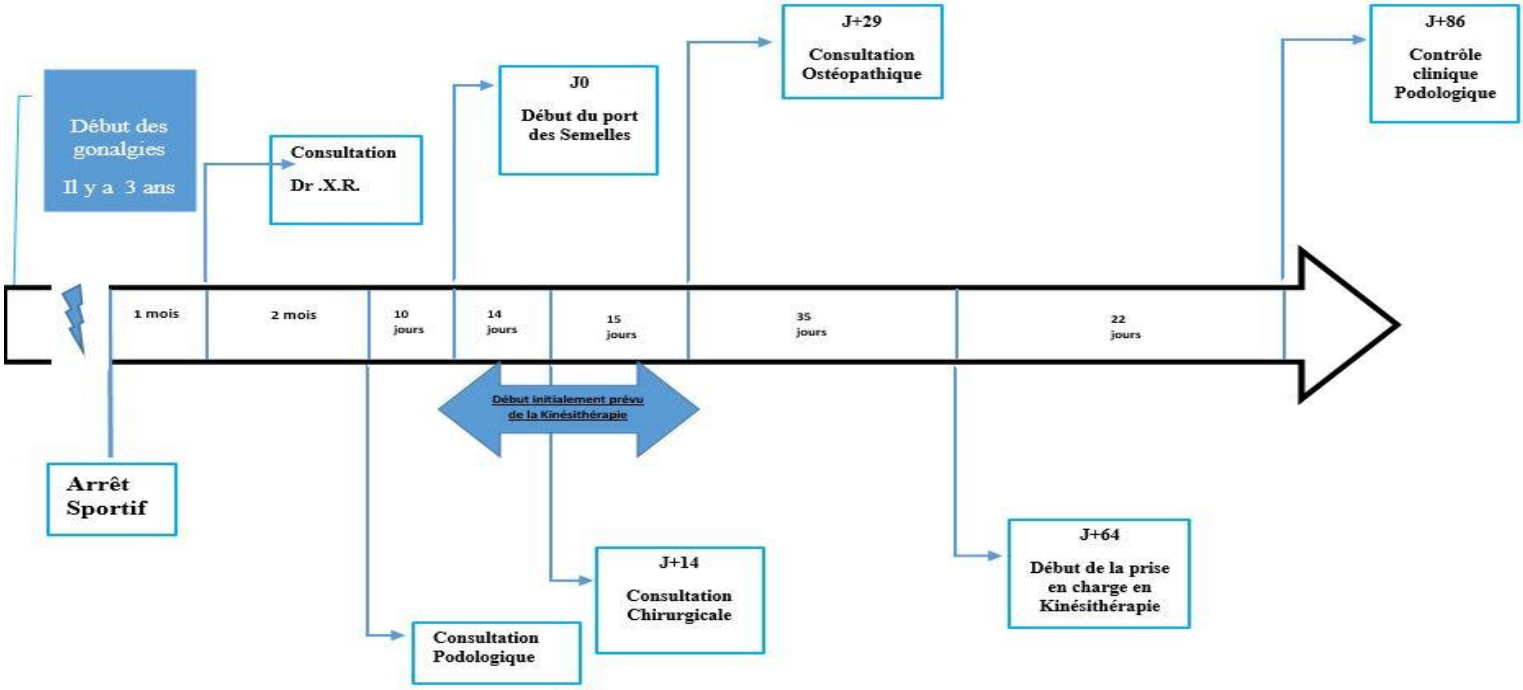

- **La consultation en chirurgie orthopédique** a été réalisée, et n'a pas été en faveur d'une intervention chirurgicale, devant l'aspect non disséquant de la lésion, mais reste une option en l'absence d'amélioration satisfaisante, par le biais d'une ostéotomie de varisation pour décomprimer le compartiment externe.

Le chirurgien a exclu la pertinence des injections de PRP, et a un avis partagé sur des infiltrations de corticoïdes ou la réalisation d'injections de visco-supplémentation.

Il reste favorable à la réalisation d'un renforcement musculaire en kinésithérapie, ainsi qu'à la mise en place d'un traitement aux biphosphonates, en s'appuyant sur la littérature (traitement

de l'ostéoporose et de certaines métastases osseuses), sans pour autant en avoir réalisé la prescription. Il souhaite revoir la patiente en fin d'année 2018.

La patiente a également consulté son ostéopathe un mois après le début du port des orthèses plantaires, soit deux mois avant ma visite de contrôle, et les séances de kinésithérapie ont été débutées tardivement, soit un mois avant ce contrôle.

Dans un premier temps, j'ai de nouveau réalisé un interrogatoire, pour évaluer les gênes fonctionnelles et les phases algiques, ainsi que l'adaptation au traitement.

Nous avons également discuté de la consultation chirurgicale, pour éclaircir les différents points qu'elle n'avait pas compris.

Concernant la piste thérapeutique des biphosphonates, son médecin traitant n'a pas été favorable, j'ai soumis l'idée de mettre en place de la Piasclédine®, pour son indication dans le cadre de l'arthrose, et je me suis entretenu avec le Docteur X.R. à ce sujet qui en a réalisé la prescription durant 3 mois.

Le Docteur X.R. m'a à ce moment indiqué qu'en cas d'intensification des douleurs ou si la randonnée était douloureuse, il réaliserait des injections en viscosupplémentation.

- **L'ostéopathe** m'avait indiqué lors de notre conversation téléphonique avoir de nouveau travaillé pour assurer une libération de la ceinture pelvienne et scapulaire, afin de diminuer l'antéposition droite.
- **Le kinésithérapeute** réalise une à deux séances par semaine, selon ses disponibilités pour renforcer le vaste interne, mais m'a indiqué se sentir un peu perdu concernant la pathologie de la patiente qu'il n'avait encore jamais eu à traiter, je lui ai conseillé de contacter le Docteur X.R., spécialisé en médecine physique et de réadaptation, qui pourra surement l'aider à établir un protocole de rééducation en adéquation avec notre ligne de conduite.

J'ai ensuite réitéré certains tests initiaux, pour objectiver sur le plan biomécanique le bénéfice ressenti par la patiente, et s'assurer qu'aucune adaptation potentiellement néfaste ne soit apparue.

Le test de posturo-dynamique ne révèle toujours aucune dysfonction proprioceptive.

L'acquisition podométrique statique sur une durée de trente secondes, avec les orthèses positionnées sous les pieds de la patiente montre une augmentation de la surface portante, qui

est passée à 101cm² bilatéralement, soit une augmentation de 16% à gauche et 9.8% à droite, la surface portante est liée à la stabilité podale. Il faut également noter un léger recul de la projection du centre de gravité.

Les mesures stabilométriques montrent une amélioration des instabilités antéro-postérieures qui ont désormais une amplitude de 8,3 mm, soit une amélioration de 7,1mm et une vitesse augmentée de 1,6mm/s, soit 3,3mm/s. L'amplitude latéro-latérale est quant à elle restée stable, passant de 6,9 mm à 6,4 mm, et la vitesse s'est également améliorée, passant de 1,7 mm/s à 2,2 mm/s. Cette amélioration et l'augmentation des vitesses peuvent s'expliquer par une amélioration de la tonicité musculaire, grâce à la kinésithérapie, et une amélioration de la qualité des informations proprioceptives plantaires.

Ensuite j'ai de nouveau réalisé l'analyse sur tapis de course à l'aide des capteurs Bioval, cette fois-ci la patiente était chaussée avec ses orthèses plantaires, voici les résultats obtenus :

Résultats						
	Flexion / Extension		Rotations		Bâillements	
	Gauche	Droite	Gauche	Droite	Gauche	Droite
Pieds nus	58°	57°	23°	19°	16°	14°

Il faut noter une amélioration de l'instabilité, avec une diminution de 10° de l'amplitude des mouvements de rotations (adduction /abduction) du genou gauche et 9° pour le droit, et concernant l'amplitude des mouvements en valgus / varus, une amélioration de 9° pour le genou gauche et 4° pour le genou droit, ce qui permet de s'approcher des normes à obtenir avec ce type d'analyse.

- **La patiente a fait part d'une bonne adaptation aux orthèses plantaires et ressent un réel confort, ainsi qu'un manque lors d'oublis, qui restent très ponctuels.**
- **Elle présente une nette amélioration des douleurs au quotidien, mais a remarqué que certains types de talons lui favorisent des gonalgies antéro-internes, avec une sensation d'instabilité.**
- **La reprise de la marche en randonnée n'a pas été réalisée, et d'une manière globale elle a modifié sa façon de se chausser.**

Une prise en charge en kinésithérapie dans les délais initialement prévus, soit juste après la consultation auprès du chirurgien orthopédique, aurait probablement permis de potentialiser les bénéfices constatés.

- **D- DISCUSSION : Mise en relation des résultats par rapport aux objectifs :**

Pour rappel, les objectifs initialement établis avec la patiente étaient d'apporter un soulagement des signes cliniques quotidiens, et de permettre une reprise de la marche en randonnée sous un délai approximatif de trois mois.

Les objectifs thérapeutiques étaient d'améliorer la stabilité dynamique, de favoriser une décompression du compartiment fémoro-tibial externe, et de lutter contre l'antéposition de l'hémi-corps droit.

Pour se faire, les différentes prises en charge paramédicales ont été kinésithérapique, ostéopathique et podologique, en associant une modification du type de chaussage.

La prise en charge médicale a permis d'établir un diagnostic précis, et de prévoir des prises en charge supplémentaires en cas d'insuffisance d'efficacité du traitement paramédical.

D'après les Encyclopédies Médico Chirurgicales, l'ostéochondrite non disséquante des genoux est de cause multi factorielle, et fait entrer un mécanisme de micro-traumatismes répétés, et la présence d'un trouble stato-dynamique. La prise en charge mise en place a pour but de diminuer les contraintes mécaniques s'exerçant sur les genoux.

Le bilan podologique avait mis en évidence une triade de facteurs majorant les contraintes mécaniques :

- Genu valgum associé à une pronation du médio pied et valgus calcanéen gauche.
- Instabilité dynamique podale d'action ascendante.
- Antéposition de l'hémi-corps droit, traitée depuis plusieurs années en ostéopathie.

- **Au bout de trois mois, la patiente ressent un réel bénéfice, avec une diminution notable de ses gonalgies chroniques, seuls quelques épisodes douloureux persistent lors du port de chaussures inadaptées.**

Il faut également noter que la prise en charge kinésithérapique a tardé à se mettre en place, en débutant seulement deux mois après le début du port des orthèses, ce qui permet de s'interroger sur l'intérêt de la kinésithérapie dans ce cas-là, à savoir si une prise en charge plus précoce aurai

pu permettre de potentialiser l'efficacité des orthèses plantaires et de l'ostéopathie, ou est-ce-que nous aurions eu le même résultat sans prise en charge en kinésithérapie.

Je m'interroge aussi sur l'éventuelle efficacité d'une prise en charge préventive, débutant dans l'adolescence pour prendre en charge les troubles stato-dynamiques de la patiente, afin d'éviter les contraintes mécaniques excessives, pouvant favoriser cette pathologie, sachant que la podométrie électronique permet d'objectiver une augmentation de la surface portante de 9,8 et 16%, une amélioration de la surface d'appui permet d'augmenter la surface de stabilité.

L'équilibre postural antéro-postérieur a été amélioré, en réduisant l'amplitude oscillatoire de 7,1 mm, et la vitesse des mouvements proprioceptifs a été augmentée, passant de 1,7 mm/s à 2,2 mm/s, pour les mouvements latéro-latéral, et de 1,7mm/s à 3,3mm/s pour les mouvements antéro-postérieur, ce qui traduit une meilleure efficacité de la régulation posturale, et une capacité d'adaptation améliorée, grâce à une vitesse augmentée, probablement par une meilleure tonicité musculaire, et une plus grande efficacité du capteur podal, *Ledin et al. en 2004* ont montré la relation entre la vitesse et la perturbation de l'équilibre.

L'analyse Bioval a également permis de quantifier l'amélioration de la stabilité dynamique des genoux, par rapport à la consultation initiale, avec une diminution de 10° de l'amplitude des mouvements d'adduction /abduction du genou gauche et 9° pour le droit, et concernant l'amplitude des mouvements en valgus / varus, une amélioration de 9° pour le genou gauche et 4° pour le genou droit.

Les amplitudes articulaires en dynamique des genoux se rapprochent de ce fait des valeurs de référence utilisées dans l'étude d'*Armand et al. (2015), Rev Med Suisse Analyse quantifiée de la marche : mode d'emploi, volume 11, pages 1916 / 1920*.

- Du point de vue de la patiente, les objectifs sont atteints, et le contrôle clinique va dans ce sens, après concertation avec le médecin M.P.R., nous avons donné le feu vert pour une reprise prudente de la marche en randonnée, et la patiente doit impérativement nous faire part d'une réapparition des gonalgies, à ce jour, un mois après la visite de contrôle, la patiente ne m'a fait part d'aucune nouvelle plainte.

La patiente a également débuté son traitement au Piasclédine®, qui est un anti-arthrosique d'action lente, dont le recueil et l'exploitation des études menées par la HAS dans sa commission de transparence du 15/05/2006 a mis en évidence une efficacité modérée.

Le traitement par viscosupplémentation reste une piste thérapeutique en envisager si l'amélioration présente de la symptomatologie se dégrade.

Le geste chirurgical par ostéotomie de varisation semble indiqué uniquement en dernier recours, en cas d'évolution de l'ostéochondrite vers un aspect disséquant.

Le kinésithérapeute a redéfinis sa stratégie de prise en charge, après concertation avec le Docteur X.R., spécialisé en M.P.R., tout en restant sur une fréquence de 1 à 2 séances par semaine, et prévoit d'arrêter prochainement le traitement, estimant son objectif comme atteint.

Les préconisations pour la patiente sont de continuer le port d'orthèses plantaires au minimum sept heures par jour, et de manière obligatoire lors des randonnées, d'apporter une hydratation régulière et en quantité suffisante, et de continuer de porter des chaussures avec une hauteur et largeur de talon en adéquation avec les critères établis.

• CONCLUSION :

L'objectif de ce mémoire a été de montrer l'intérêt d'une prise en charge pluridisciplinaire, dans le cadre d'une patiente présentant une ostéochondrite bilatérale des genoux.

L'efficacité et la réussite d'une telle prise en charge semblent guidées par une communication sincère et un climat de confiance entre les différents acteurs, qui regroupent la patiente et l'ensemble des praticiens.

Ici, la communication s'est faite de manière bi-directionnelle entre la patiente et les praticiens, ainsi qu'entre les professionnels entre eux, tout en gardant un duo permettant de centraliser les informations et de maintenir une ligne de conduite établie avec l'ensemble des éléments mis en lumière par les intervenants.

La prise en charge pluridisciplinaire de la patiente a permis d'obtenir une nette amélioration de la symptomatologie, qui a pu reprendre la marche en randonné.

Les objectifs de la patiente, ainsi que de l'équipe pluridisciplinaire ont été atteints, dans un délai initialement établi, cependant, il est légitime de se demander si la prise en charge en kinésithérapie arrivée tardivement n'a pas impacté l'amélioration de la patiente, ainsi que l'optimisation de l'efficacité des orthèses plantaires.

De même, l'action du kinésithérapeute étant intervenue seulement vingt-deux jours avant le contrôle clinique podologique, et l'amélioration de la patiente étant déjà très significative, on peut s'interroger sur la place réelle de la rééducation dans ce contexte clinique détaillé.

Enfin, nous pouvons également nous demander si une prise en charge précoce des troubles stato-dynamiques de la patiente, aurait pu avoir un rôle préventif dans l'apparition de l'ostéochondrite ?

• BIBLIOGRAPHIE :

- **Lemaire J. et al., Fidélité**, sensibilité et validation clinique de tests posturaux dans Pied équilibre et traitements posturaux. Paris, Masson (2002) 117-122.
- **Dubuis C, Millien B.**, Degré de concordance dans l'estimation par deux podologues des tests posturodynamiques et morphostatiques. Dans Pied, équilibre et traitements posturaux. Paris, Masson (2002) 123-127.
- **Thèse du Docteur Sabine GILLOT**, en 2010, La place de la posture dans le diagnostic et les décisions thérapeutiques.
- **E. Toullec (2005)** : Evaluation par baropodométrie dynamique de la force latéro-médiale dans le pied plat valgus sévère avant et après chirurgie, RCO , 91 : 3S129.
- **E.M.C.** (Encyclopédie Médico-Chirurgicale), Podologie 1 & 2.
- **Michel Dufour**, Anatomie de l'appareil locomoteur, tome 1, membre inférieur, Masson.
- **Stéphane Armand et al.,** Analyse quantifiée de la marche : mode d'emploi, Rev Med Suisse 2015; volume 11. 1916-1920.
- **Alain Goldcher, Eric Nataf,** Podologie du Sport, Broché (2002).

• SITOGRAPHIE

- https://www.has-sante.fr/portail/upload/docs/application/pdf/ct032522.pdf
- https://www.revmed.ch/RMS/2015/RMS-N-490/Analyse-quantifiee-de-la-marche-mode-d-emploi
- www.nordgenou.com
- www.genou.com
- https://www.clubortho.fr/cariboost_files/cours_20biomecanique_20genou_20GV.pdf
- www.Chirurgiedusport.com
- www.Sci-sport.com
- www.chirurgien-orthopediste-lyon.fr

- **ANNEXES**

1- Foot Posture Index (F.P.I.)

	Facteur	Plan	Gauche -2 à +2	Droite -2 à +2
Arrière-pied	Palpation de la tête du talus	Transverse		
	Courbures au-dessus et en-dessous de la malléole latérale	Frontal / Transverse		
	Inversion / éversion du calcaneus	Frontal		
Avant-pied	Congruence talo-naviculaire	Transverse		
	Hauteur de l'arche médial	Sagittal		
	Abd-Adduction de l'avant-pied	Transverse		
	Total			

Valeurs de références

Normal = 0 à +5

En pronation = +6 à +9.
En supination = -1 à -4.

Hautement en pronation >= 10
Hautement en supination =< -5

2- **Présentation des praticiens:**

- **Docteur X.R. :** médecin en médecine physique et de réadaptation, ayant souhaité garder l'anonymat, j'ai donc décidé d'anonymiser l'ensemble des intervenants, il est âgé d'une quarantaine d'année, et dirige en centre de Soins de Suites et Réadaptation de Châteauroux, il est le médecin rattaché à l'équipe de football de Châteauroux (ligue 2).
- **Monsieur G.B. :** ostéopathe D.O., et masseur kinésithérapeute M.K.D.E., pratique exclusivement l'ostéopathie, ainsi que l'acupuncture, il exerce en cabinet libéral avec 2 associés, âgé d'une soixantaine d'année.
- **Docteur J.-P.B..** : chirurgien orthopédique et en traumatologie, à la clinique Saint Gatien de Tours, âgé d'environ 45 ans, spécialisé dans la prise en charge des sportifs et la chirurgie du genou.
- **Monsieur C.L. :** masseur-kinésithérapeute (M.K.D.E.), installé depuis 1 an en cabinet libéral individuel à Châteauroux, âgé de 35 ans environ.
- **Radiologues :** profil impossible à établir, les I.R.M. étant interprétées en télémédecine par le C.H. de Clermont-Ferrand.
- **Dorian Meyra,** pédicure-podologue (D.E.), diplômé en 2013, installé en libéral depuis 2014 à Châteauroux.

3- Bilan kinésithérapique :

Bilan des déficits structurels -articulaire -force musculaire -douleurs	**DOULEUR EVA = 3.6 [] GENOU** *(Sagittal)* **(Hyp Ext- 0 - Flex) Droit= 0-0-160 [] GENOU** *(Rotation)* **(Rot Lat- 0 - Rot Méd) Droit= 25-0-25 [] CENTIMÉTRIE HAUT DE LA CUISSE Droit= 57.5** cm **[] CENTIMÉTRIE MILIEU DE LA CUISSE Droit=** *+20 cm genou=***52.0** cm *+25cm genou=***20.0** cm **[] CENTIMÉTRIE BAS DE LA CUISSE Droit=** *+15 cm genou=***10.0** cm *+10 cm genou=***10.0** cm *+5 cm genou=***39.5** cm **[]** *Remarque: Pas de différence significative avec le genou gauche*
Bilan des déficits fonctionnels	**[WOMAC - HANCHE OSTEOARTHRITES (Genou)=**70 / 100 **] [EVALUATION DOULEUR ET ETAT (Genou)=**8 / 28 **]** *Remarque: Pas de différence significative avec le genou gauche*
Autres problèmes généraux identifiés par le MK	*Période = plus de 90 jours. Genu valgum Droit / Gauche = 10°*
Diagnostic kinésithérapique	*Douleur bilatérale modérée à l'appui. Aucun déficit de mobilité articulaire.*
Objectifs	*Soulager la douleur. Agir contre l'incapacité à pratiquer les activités de loisirs. Reprogrammation neuro-musculaire.*
Protocole thérapeutique *20 séance(s)* *Toutes les 2 jour(s)* Lieu : *Cabinet* Mode travail: *Individuel*	*Massages. Electro-Physiothérapie antalgique. Rééducation neuro-motrice. Rééducation neuro-musculaire Travail musculaire isométrique en chaîne fermée. Renforcement musculaire (vastes internes +++)*
Conseils	*Éviter les positions de contraintes.*
Propositions consécutives	*Début du traitement*
Commentaires	

4- Compte rendu chirurgical :

Mon Cher confrère,

Je vous remercie de m'avoir permis de voir **Mme O L**

Patiente sportive de 40 ans (course, judo,...) qui depuis 2 ans présente une gêne douloureuse des genoux, la douleur étant devenue permanente (debout, assise ou couchée), aggravée par les escaliers, sans notion ni de blocage ni d'insécurité ni d'épanchement. La douleur est plutôt diffuse dans le compartiment antérieur du genou.

Cliniquement, les amplitudes sont complètes, le genou est stable, pas d'instabilité de l'appareil extenseur, l'interligne médial est discrètement bombé et sensible à la pression.

Janvier 2018 radiologiquement, gonarthrose sur genu valgum discrètement majorée à droite s'accompagnant d'une assez nette géode du condyle latéral.

IRM des 2 genoux confirmant l'absence de problème ligamentaire, objectivement plus nettement la géode, petite fissure incomplète du segment postérieur du ménisque médial.

Dans ce contexte, les injections de PRP ne sont pas efficaces. Restent éventuellement une infiltration de cortisone à visée purement antalgique.

On peut discuter une visco suppléantation dont là encore l'indication reste discutable.

Les biphosphonates ont fait la preuve dans la littérature de leur efficacité sur les réactions douloureuses œdémateuses : et ces thérapeutiques licites. Il peut-être licite de proposer un renforcement musculaire pour soulager le travail articulaire.

Sur le plan chirurgical, la seule option serait une ostéotomie de varisation dont la faisabilité éventuelle devra être confirmée par un bilan radiologique plus complet, en particulier par une goniométrie.

5- L'examen Flash :

Décrit par S. Villeneuve :

On se place à trois mètres du patient dévêtu pour inspecter l'ensemble de sa posture. Le patient est debout dans une position naturelle, détendu, en appui sur les deux pieds (pas de position hanchée), les membres inférieurs décollés l'un de l'autre, le regard droit devant, les bras relâchés le long du corps. On l'examine successivement de face, de dos, de profil droit et gauche ; un podoscope, une glace quadrillée, des cordons donnant la verticale sont utiles, mais non indispensables.

D'un premier coup d'œil, de face et de dos, nous cherchons si la personne est inclinée à droite ou à gauche. Le milieu de l'intervalle qui sépare les pieds sert de repère dans la recherche de cette inclinaison qui indique si la personne est plus en appui droit ou gauche.

De profil, par rapport à la verticale passant par le bord antérieur de la malléole péronière, on observe si le malade est globalement penché en avant ou en arrière, plus en appui sur l'avant ou sur l'arrière de ses pieds. Cet examen flash dure à peine une minute.

6- Verticale de Barré :

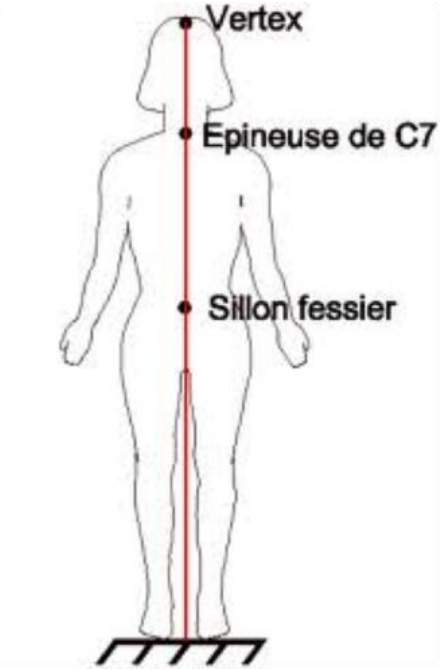

7- **Matériels et logiciels :**

- **WinPod :** plateforme de pression à capteurs, produite par la société Médicapteurs, à capteurs résistifs calibrés, de 8x8mm, surface active 40x40 cm, épaisseur de la plateforme 4mm, nombre de capteurs 2304, fréquence d'acquisition 200Hz, dernière révision en décembre 2017.

- **Bioval :** système composé de 4 capteurs embarquant 3 accéléromètres, commercialisé par la société RM Ingénérie, dernière révision Juillet 2016.

- **HUDL Technique :** logiciel d'analyse vidéo.

- **Acquisition vidéo :** réalisée à l'aide d'un Ipad Pro, mode d'acquisition 30 Hz, résolution Full HD 1080p pour la marche, et 240Hz, 720p pour la course.

- **Tapis de course :** course réalisée sur tapis incliné à 2,5%, vitesse choisie entre 6 et 8 km/h.

- **Méthode de réalisation des orthèses plantaires :** impression 3D, par frittage SLS de poudre PA12 (poly amide bio compatible), et recouvrement en mousse PolyUréthane à cellules ouvertes, épaisseur 2mm, densité 130 kg/m3, et dureté Shore A 55A.
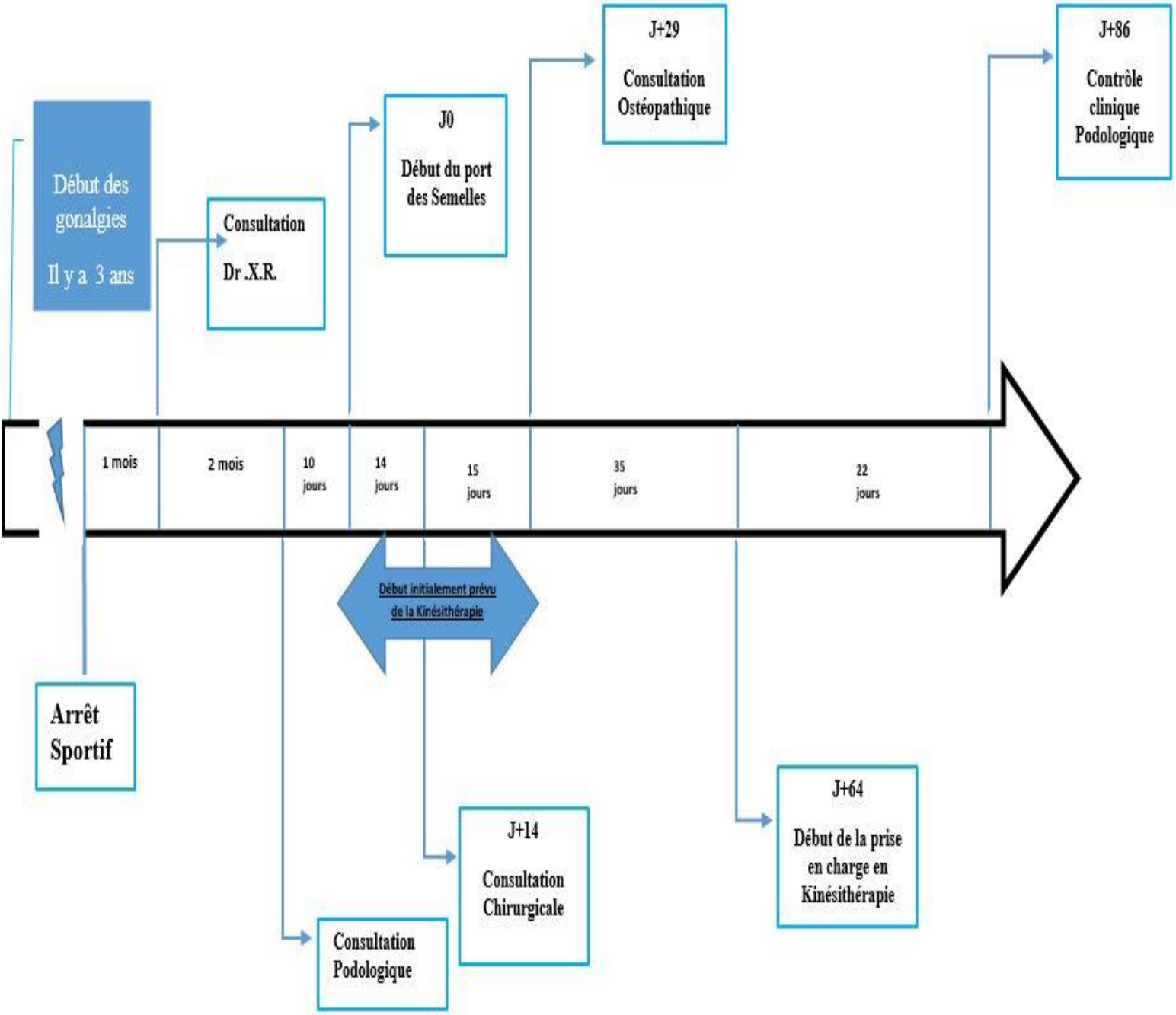
8- Schéma de la chronologie de la prise en charge :